香川労災病院　脊髄神経外科で治療可能な主な疾患

1. 頚椎症
    1)前方手術
    2)後方手術
2. 環軸椎亜脱臼
3. 腰部脊柱管狭窄症
4. 腰椎すべり症
    1) PLIF
    2) TLIF
5 腰椎椎間板ヘルニア
    1) ラブ法
    2) MED
    3) FELD
6. 手根管症候群
7. 足根管症候群
8. 腓骨神経障害
9.胸腰椎圧迫骨折
    BKP
10. 化膿性脊椎炎
11. 腰椎分離症

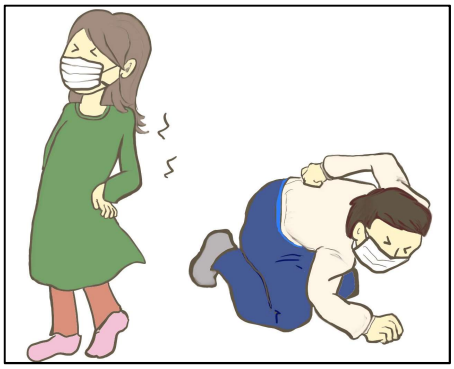

1. 頚椎症

頚椎症では**椎間板**や**骨棘**が脊髄や神経根を圧迫したりして，手足の感覚障害や麻痺といった症状をきたします．頚椎の屈曲，伸展に伴い，多彩な症状が出現します．
中年以降に多くみられます．神経根の圧迫症状は神経根症状と言われ、脊髄の圧迫症状は頚髄症と言われます。また、**脊柱管狭窄**が存在する場合、上記の症状が強く出る傾向にあります。

骨棘による脊髄の圧迫

椎間板ヘルニアによる脊髄の圧迫

治療　：ネックカラーを用い，頚部の安静を保つ保存的治療と，手術的治療があります．
手術的治療は、　大きく前方手術と後方手術に別れます

1）前方手術

術前CT

削除して脊髄を除圧


ケージを椎間に挿入する。

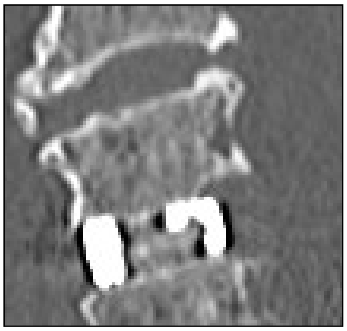
術後CT

術翌日から離床が可能で，退院も術後3−7日で可能です．

1）後方手術

主に、多椎間に脊髄圧迫がある場合に用いられる方法です.
大きく片開き式（平林式）と、両開き式（黒川式）に分けられます。

(a)　片開き式（平林式）

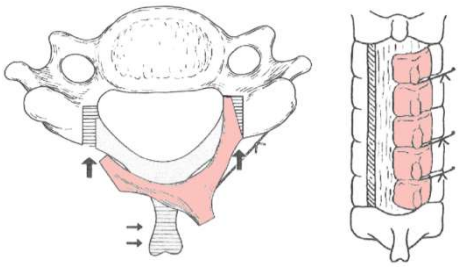

b）両開き式（黒川式）

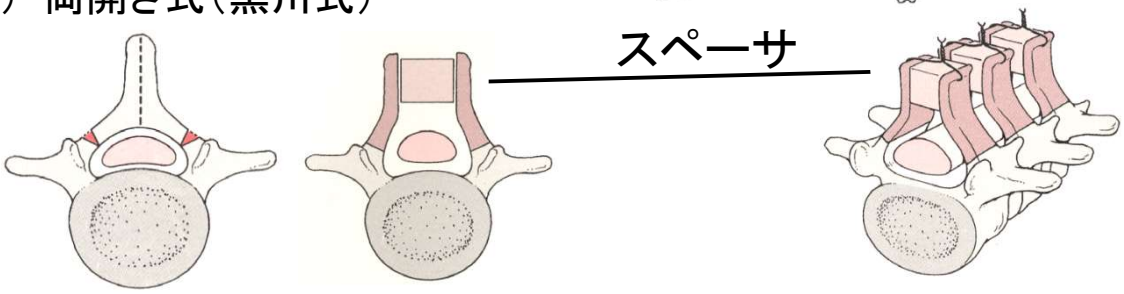

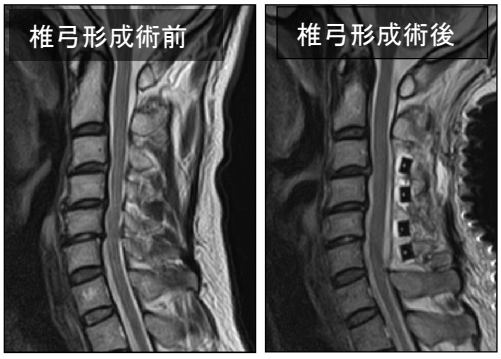

チタン製スペーサー

セラミック製スペーサー

術後経過

前方、後方手術ともに術後4時間程度でベッド上で座位可能となります。
術翌日には歩行いただけます。抜糸は術後7,8日目に行います。

2. 環軸椎亜脱臼

頸椎の上から1番目の環椎が2番目の軸椎に対して前方へずれる不安定な状態です。ダウン症（10～30%で合併）や関節リウマチ，外傷などに合併します。

後屈

前屈で悪化します

後方固定術後

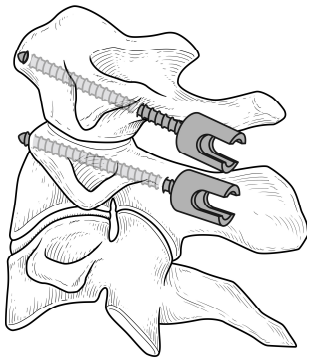

環椎外側塊−軸椎椎弓根スクリュー固定

症状、治療：
無症状あるいは頚部痛などの症状が軽度であれば、進行予防と治療の目的で、ソフトカラー、フィラデルフィアカラーなどの装具を使用し経過をみます。
脊髄の圧迫症状として手足の運動麻痺、感覚麻痺などが出現した場合には手術が検討されます.
手術療法の基本は、頚椎の椎体間のぐらつき（亜脱臼）を固定することです。脊椎インストルメントの使用と骨移植を行い、骨癒合をはかります。

固定術には様々なな方法がありますが、最近では、初期からしっかりとした固定を得るため、主に首の後ろからスクリューを打ち込み、ボルトで固定する方法が多く用いられます。
この際、正確にスクリュー挿入を行うため，術中X線透視と併用してナビゲーションシステムを使用します.

術後経過
術翌日の昼前までベッド上で臥床安静していただきます。
CT撮影後にフイラデルフィアカラー装着の上、座位可能となり、術後２日目には歩行いていただけます。抜糸は術後7,8日目に行います。カラー装着期間は外来でレントゲン撮影を行い決定しますが、通常２−３ヶ月です。

3. 腰部脊柱管狭窄症

腰椎（背骨の腰の部分）には、脳・脊髄から続く神経が通る管が柱のように上下に貫いています。これを脊柱管と呼んでいます。この腰部脊柱管を通る神経は下半身の知覚・運動等を司っていてます。脊柱管内には中に収められている神経組織が圧迫を受けて症状を呈するようになった状態が脊柱管狭窄症です。本症は加齢に伴って増加し、老人に多いのが特徴で、脊椎や黄色靭帯の進行性の形態変化に基づく神経の圧迫症であるため、症状は加齢に伴って次第に進行する傾向を示します。

症状：寝ている時や椅子に座っている時には下肢に何ら症状を認めませんが、歩行中にしびれや痛みが下肢に広がり、腰を前に曲げたりしゃがんだり、坐ったりして休まなければならなくなことがあります。これは間欠性跛行という腰部脊柱管狭窄に特徴的な症状です
症状が進行すると筋萎縮、膀胱機能障害や排便機能障害を呈することがあります

治療: 投薬など保存的加療で経過を見ますが，　高度の神経障害や間欠跛行が悪化するときは手術が適応されます。
手術が必要と診断された場合、神経の開放を目的に、圧迫のある部分で椎弓、靭帯を切除します（後方除圧術）
また、除圧部の腰椎に不安定性、スベリが存在する場合は、腰椎固定術を追加することもあります。

後方除圧術

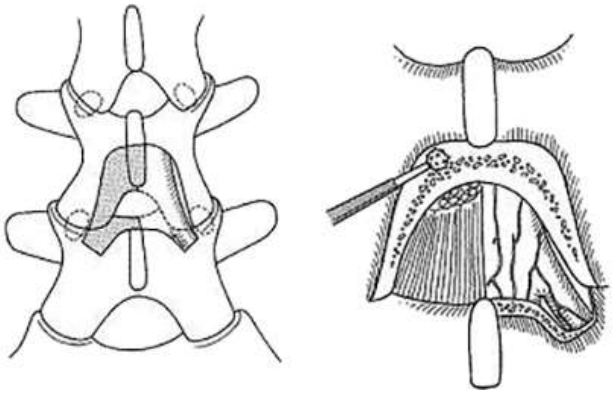

日本脊髄外科学会　HPより

後方椎体間固定術

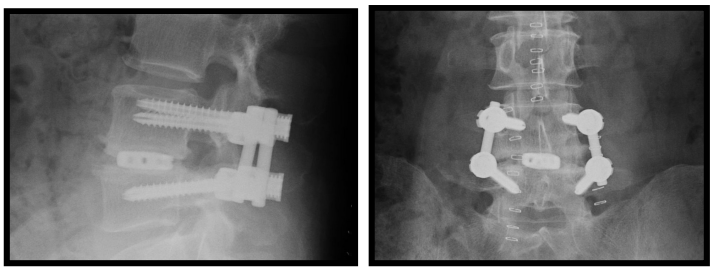

4. 腰椎すべり症

腰椎すべり症とは,本来ならきれいに並んでいる椎体が、前方もしくは後方へずれてしまう状態をいいます。椎間板の変性により脊椎が部分的にずれた変性型と, 椎弓と呼ばれる骨の一部が骨折することにより生ずる分離型に分類されます。

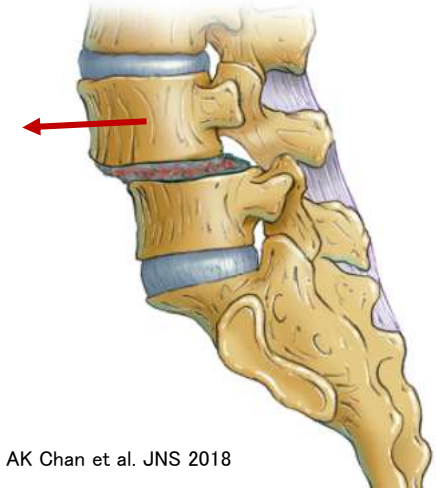

AK Chan et al. JNS 2018

変性すべり症

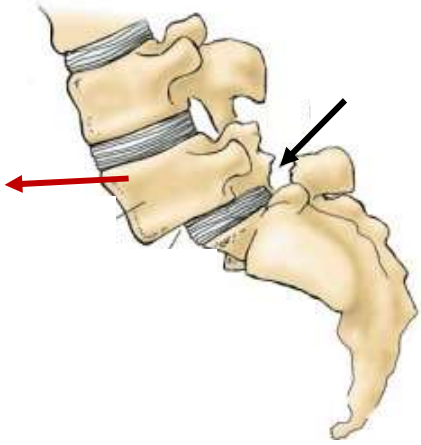

Spine West HPより

分離すべり症

変形性腰椎症とは、腰椎の椎間板や腰椎に生じる変形のことで、主に加齢により生じます. ある意味では生理的な現象の一種で, 変性すべり症や、変性側湾症なども含まれます。これが進行すると、腰痛や足のしびれや痛みなどの神経症状を生じることがあります。

変性側彎症

手術的加療

保存的治療が無効で、高度の神経障害や間欠跛行が持続するときは手術が適応されます

高度の不安定性を伴うもの（高度の変性すべり症、分離すべり症、高度の変性側弯症など）は除圧だけでは症状が残存する可能性があります。そのような症例には除圧術とともに固定術が必要となります。さらに変形が強いものは矯正を加えて固定する事もあります。

1) 後方進入椎体間固定術　(posterior lumber interbody fusion F:PLIF)

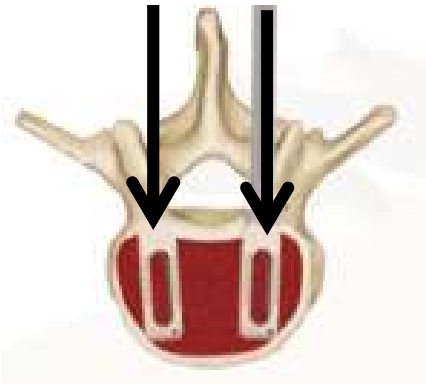

東京脊椎クリニックHPより

2) 経椎間孔進入椎体間固定術
(transforaminal lumber interbody fusion :TLIF)

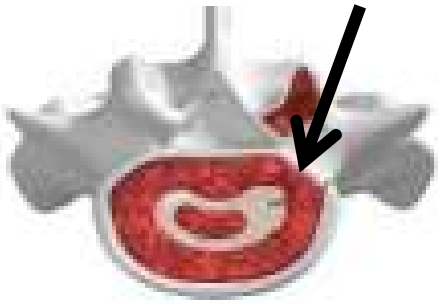

東京脊椎クリニックHPより

PLIF 術後レントゲン

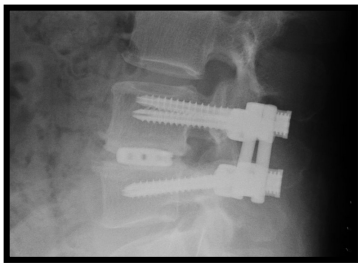

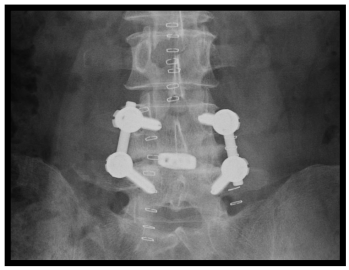

5. 腰椎椎間板ヘルニア

腰椎での神経組織には、馬尾（ばび）と、馬尾から枝分れして下肢へ至る神経根とがあります。**腰椎椎間板ヘルニアとは**、椎間板が膨隆・脱出して、神経根あるいは、馬尾神経を圧迫して痛みなどの症状をきたす病態です。

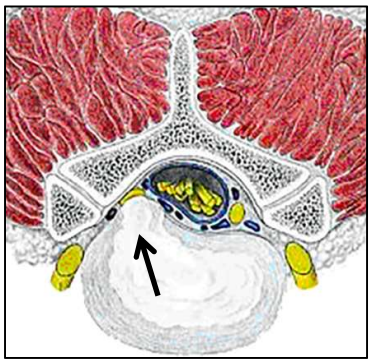

日本脊髄外科学会　HPより

症状：腰痛と、下肢の痛みやしびれが主な症状です。重症例では、下肢の筋力低下や、排尿、排便困難などの症状を来たすこともあります。
感覚障害の範囲や、麻痺の出現部位などは、障害された神経の支配領域によりますので、患者様によりそれぞれ異なります。

治療: 手術を行わないでも改善するケースが多く、まずは対症的加療で経過をみます（近年の報告では、およそ80-85%の症例は自然経過で軽快するとされています）。症状が強い場合は入院いただき、鎮痛剤の使用とともに、神経ブロック療法（神経根ブロック、硬膜外ブロック等）を行うこともあります。
また，近年，椎間板にヘルニコアという薬剤を注入する治療が可能となってます。

ヘルニコア治療は，椎間板に薬剤を注射する手技です
１０-２０分程度で終了します.

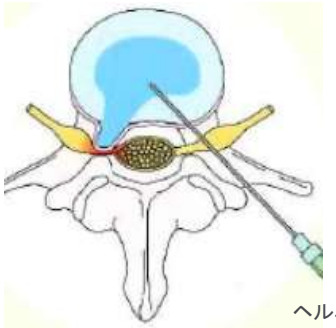

ヘルニコア　薬剤パンフレットより

手術が考慮されるのは、①膀胱、直腸障害が認められた場合（緊急手術）　②下肢に高度の麻痺をきたした場合　③疼痛があまりにも高度で、耐え難い場合　④中等度以上の症状が3ヶ月以上継続する場合　です。

腰椎椎間板ヘルニアの手術:
以下の3種類の手術から、患者様毎に最適なものを選択します

1) 顕微鏡下ヘルニア摘出術　（ラブ法）
3-4cmの皮膚切開を要しますが, 最も安全確実に行うことができます。5～6泊の入院が必要です。

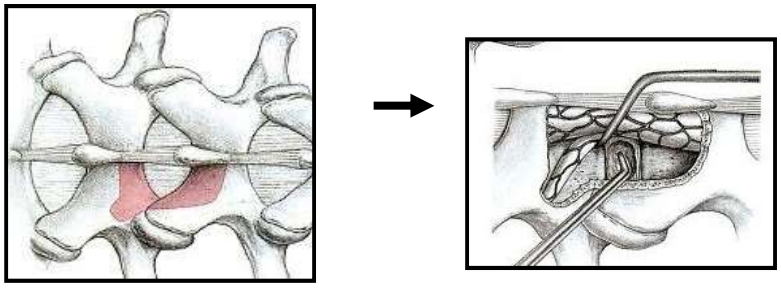

日本脊髄外科学会　HPより

2) 内視鏡下ヘルニア摘出術 (MED)
MEDは内視鏡下で椎間板ヘルニアを摘出する手術です。傷口は2cm程度で5～6泊の入院が必要です。

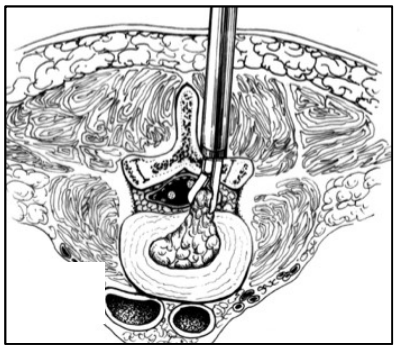

Hou,T et al Clinics(2015),70(2):120

3.)完全内視鏡下腰椎椎間板摘出術 (FED/PED)
直径7mmの創で行う, 微小内視鏡下で椎間板ヘルニアを摘出する手術です。筋肉の剥離が従来の手術方法より少なく、全身麻酔で行います。 2−3泊の入院で行います。

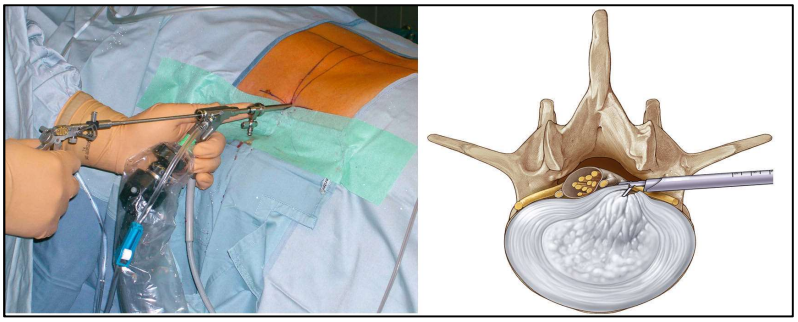

J Neurosurg Spine 6:521–530, 2007

6. 手根管症候群

手首にある手根管というトンネルに圧力がかかり、この中を通る正中神経が圧迫されて、手の指にシビレや痛みが表れる病態です。このトンネルは手根横靱帯という靱帯で蓋をされています。ところが、このトンネルがとても狭く正中神経が圧迫されてこの症状が起きます。

原因：手の過度の使用、妊娠によるむくみ、骨折や腫瘤(しゅりゅう)によるトンネルの圧迫、血液透析によるアミロイドという物質の沈着などが原因になります。中年以降の女性に多く起こります。有病率は人口の約3−4％とされ、非常に多い病気です。

症状：初めは人差し指、中指を中心に親指と薬指の親指側に、しびれと痛みが起こります。これらの症状は朝、目を覚ました時に強く、ひどい時は夜間睡眠中に痛みやしびれで目が覚めます進行すると親指の付け根の母指球筋(ぼしきゅうきん)という筋肉がやせてきて、細かい作業が困難になります。

治療：保存的治療と外科的治療に大別されます.

〇保存的治療としてはステロイドの手根管内注入, ステロイド内服, ビタミン剤などが挙げられ ます.
〇手術には直視下に手根横靱帯します. 手術時間は20分程度です

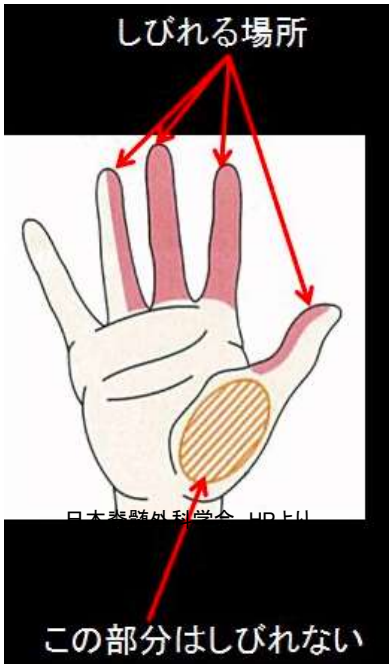

7. 足根管症候群

足根管症候群とは:　足首の内くるぶしの下を通って、足の裏に行く神経（脛骨神経）が障害されて、足の裏にしびれを生じる病気です。この内くるぶしの部分は、狭いトンネルに、この神経と動脈、静脈が一緒に走っているため、神経が障害されやすい特徴があります。

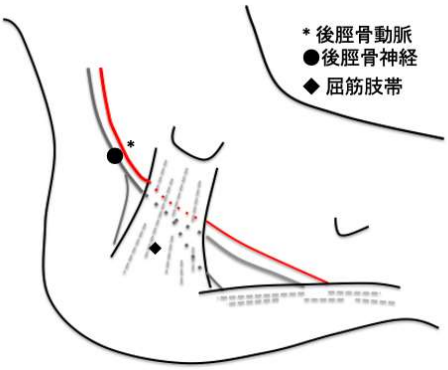

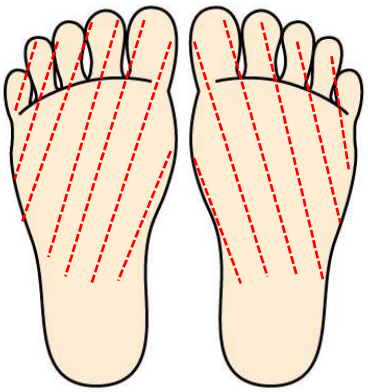

症状:かかと以外の足の裏から足の指にかけて、しびれや痛み生じます。足をつくと、ものがついているような感じや、砂利の上を歩いている感じなどを感じることもあります（異物付着感）。また、足の冷えを伴うことがあります。
診断:足根管部の圧痛や　脛骨神経を軽く叩くと、足底や足先へ放散する痛みがあるか（Tinel徴候）、足底部や足趾の知覚障害はないかを診ます。レントゲン検査では特徴的な異常所見はありません。神経伝導検査や、局所麻酔を圧痛部にうって症状が改善するか確認したりすることもあります。

治療:原因がはっきりしている場合は原因を除去し、ビタミン剤などを服用して経過をみますが、症状が強い場合には手術を行うこともあります。

手術:局所麻酔で60分程度の手術です。切開は内くるぶしの後ろに約5cm行います。屈筋支帯を切開し、直下の動脈と脛骨神経の剥離を行います。

前日入院して、術後は1時間安静後に歩くこともできます、創部離開を防ぐためなるべく局所安静を保っていただくため，抜糸を行う術後7−10日後まで入院いただきます。

8. 腓骨神経障害

腓骨神経障害とは，足の運動や感覚を司る腓骨神経に障害が生じることを指します。腓骨神経は腓骨頭部を外側から下側へまわりこむように走ります。この部分では体表面に近い場所を走行しており，足を組んだり、きついストッキングなどで圧迫すると神経が傷むことがあります。また、このような原因なしでも日常生活動作で傷んでしまうこともあります。

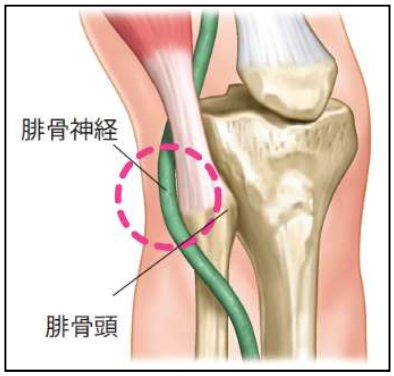

すねの外側から足の甲にかけてしびれや痛みが起こります。症状が強いと、足首が上にあがりづらくなり、スリッパがぬげやすかったりします。
MRIやレントゲンなどの検査では診断困難なことが多く、神経伝導検査でさえ、異常を検知でないこともあります。
腓骨頭部を叩くと、神経支配領域に一致してしびれや痛みが出れば、有益な情報になります（Tinelサイン）

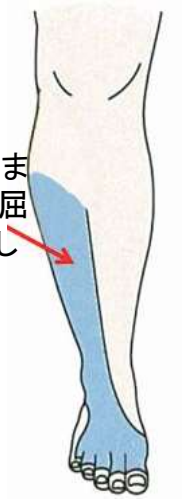

原因がはっきりしている場合は、原因を除去し、ビタミン剤などを服用して経過をみます。

症状が強い場合には、手術を行うこともありますが、手術は局所麻酔で、4cm程の傷ですみ、40分程で終わります。

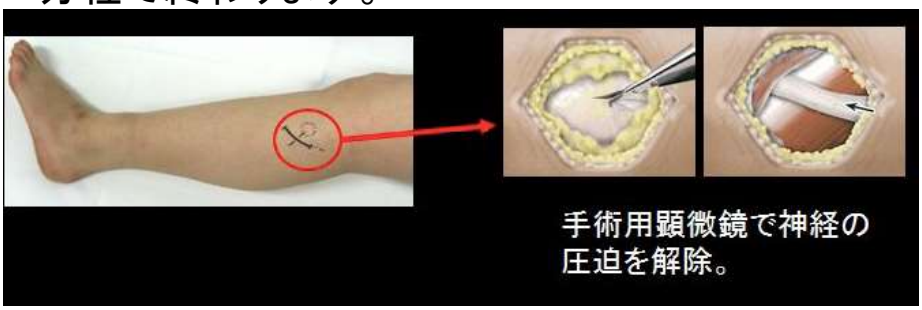

超入門。手術で治すしびれと痛み。井須豊彦、金景成　編著　ﾒﾃﾞｨｶ出版　より

長距離歩行で下肢シビレが悪化し，歩けなくなることもあり、腰部脊柱管狭窄症による間欠性跛行と誤診される場合もあり，注意が必要です.

9. 胸腰椎圧迫骨折

胸腰椎圧迫骨折に関しては、対症的加療、投薬などを基本に適宜対応してます。
そうした保存的治療によっても背中の痛みが改善されない患者様に対し、当科では経皮的椎体形成術（BKP: Baloon Kyphoplasty)を相談させて頂く場合があります。

BKPは、長期間の安静で疼痛が遷延したり、廃用で寝たきりになる可能性を減らす事が出来ます。1年以上経過した圧迫骨折でも、MRI検査で治癒していないと考えられた場合は治療する事もあります。

経皮的椎体形成術
（BKP： Baloon Kyphoplasty）

BKPは経皮的に実施する脊椎圧迫骨折（転移性骨腫瘍や多発性骨髄腫）の治療法です。

骨折した骨の数や形、全身の健康状態等によっては、BKP治療の対象とならない場合もあります。

BKPは、世界で100万件以上行われています。日本でも安全性と有効性が確認され、2011年1月より公的保険が適用ています。

術式

Medtronic社HPより

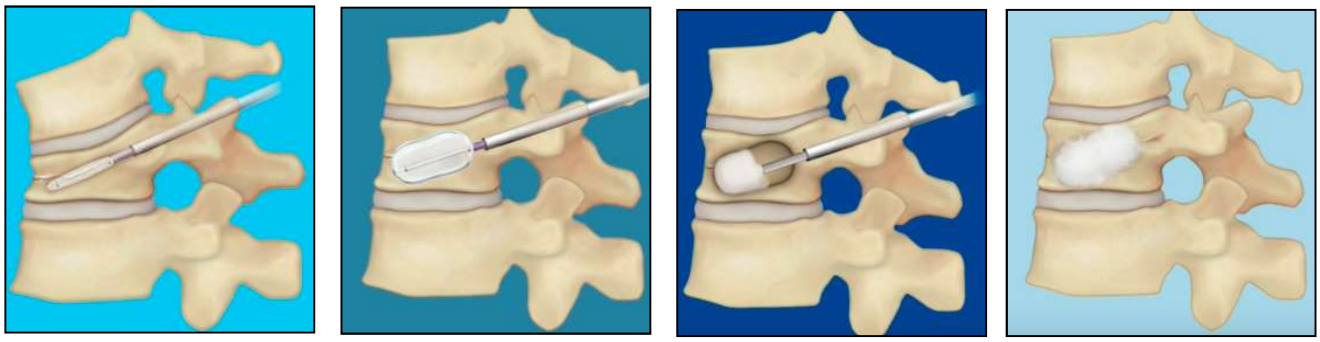

全身麻酔下で背中に約5㎜の切開を2ヶ所加え細い針を骨折椎体に挿入します。そこから風船（Balloon）を骨折椎体内に設置し、ゆっくりと潰れた骨を整復します。 整復後に風船を除去して、そのスペースにセメントを注入して、骨折を人工的に接合します。
手術翌日より起立・歩行を開始します。また、手術後はコルセットを装着します。

手術合併症

この手術はどこの医療機関でもできるわけではなく、販売元の講習を受け試験に合格し認定を受けていること、脊髄外科学会指導医が在籍している施設であること等の一定の条件をクリアーした施設しか施術できないことになっております。
しかし、ほかの手術と同様、下記の通りの合併症の可能性が報告されています。

出血、感染、神経損傷、肋骨骨折、セメントの逸脱による神経圧迫、静脈塞栓症、肺塞栓症、呼吸不全、心不全、腸閉塞、骨セメントや薬剤などに対するアレルギーや血圧低下など。

このうちで、神経損傷、肺塞栓、心不全などを来す事は稀ですが、起こった場合は生命に関わる事態となったり、後遺症を残す可能性もあります。

また、セメントの強度と骨粗鬆症の椎体の強度に差が生じ、隣り合う椎体に負担がかかって、再骨折してしまうことがあります 。

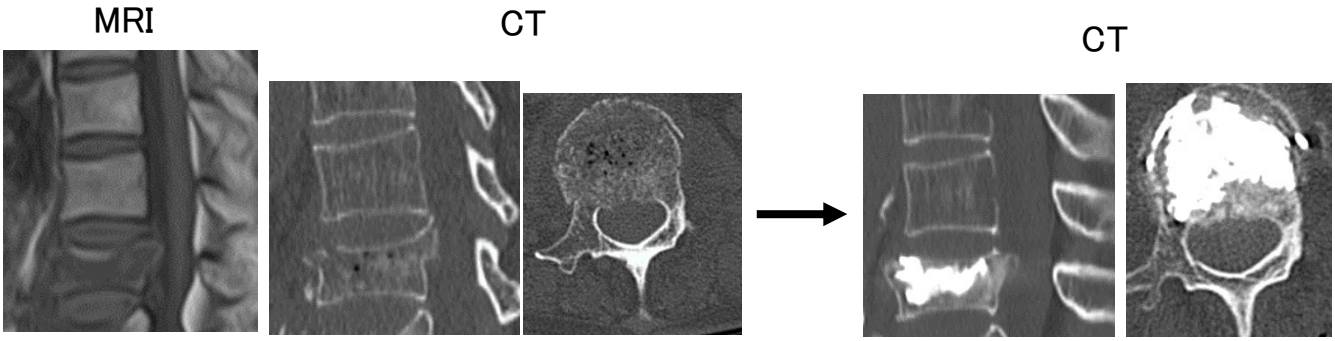

術前　　術後

10. 化膿性脊椎炎

化膿性脊椎炎とは、脊椎（背骨）に生じた感染症を指します。発熱、脊椎の痛みを起こしたり、脊椎が破壊されることに伴って麻痺などの神経症状が生じたりすることもあります。
必ずしも急激な痛みが伴うというわけではなく、慢性的な腰背部痛や原因不明の発熱として経過することもあり診断が遅れることもあります。
近年は高齢化、免疫力の低下した易感染性宿主（compromised host）の増加の増加などで罹患率は増加傾向にあります。

診断；採血（炎症反応の確認）やレントゲン写真、CT、MRI、血液培養や局所の生検などにより原因微生物を同定することが重要です。

MRI　T1　T2　T2 STIR

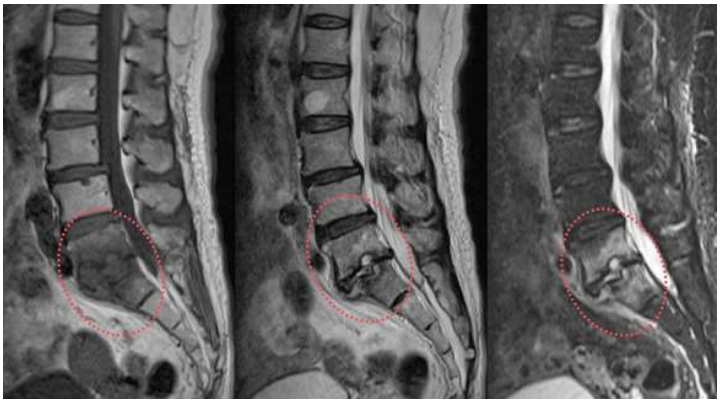

CT

治療：　安静（コルセット装着など）や抗生物質を使用しての保存的治療が中心となります。黄色ブドウ球菌が原因菌となることが多いので、菌が同定されるまでの数日間は、それに適した抗生剤をまず投与します。（エンピリック治療）
血液培養や生検で菌が同定することを目指します。菌が同定されたら感受性の確認された抗生剤に変更しますが、検出されない場合は、症状の経過を見ながら抗生剤を調整します。
通常は抗生剤と安静で治癒しますが、再発の可能性もありますので、症状が改善しても最低6週間程度は抗生剤投与を続けます。
背骨の破壊が進んだり、麻痺があらわれるなどの場合には手術がおこなわれることがあります。

11. 腰椎分離症

腰椎分離症とは：　前方の椎体と後方の椎間関節をつなぐ骨が骨折、離れてしまう病態です。小中学生で激しいスポーツを行っている子どもに多く発生する障害で、疲労骨折とも考えられています。第5腰椎に最も多く発生します。

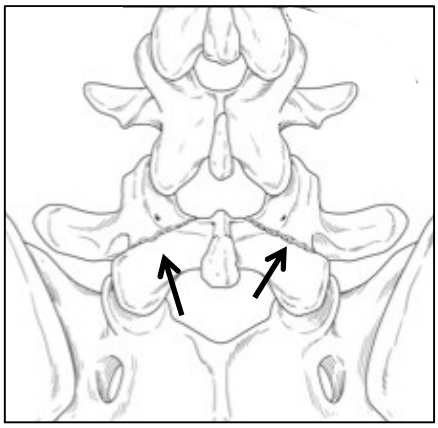

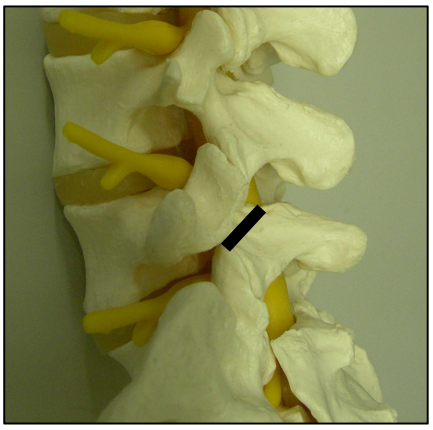

症状、治療：
下肢の痛みやシビレはなく、腰痛のみです。特に長時間の立位時や腰部を後ろにいた時に痛みを訴えます。**スポーツをする子ども**にこのような腰痛が発症したら、腰椎分離症を疑ってください。

発育期の腰椎分離症は早期にみつけて治療することがもっとも大事です。少年期（成長期）に発見することができれば骨折を治すことが可能ですが、高校生か大人になってからでは骨を治すことはまず不可能です。

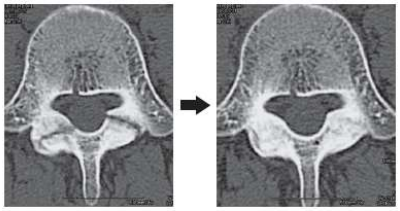

早期に診断、安静、装具などで治癒した例

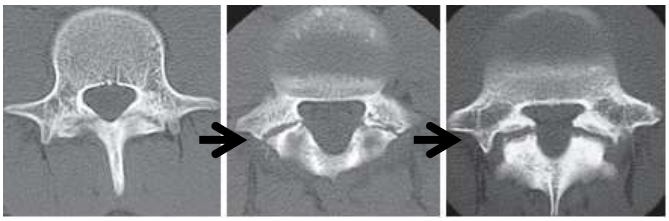

偽関節に悪化した例

Sairyo K；Spinal Surgery　25（2），2011

成人の腰椎分離症の多くは偽関節となった終末期ですが，その有病率は約3-10%程度と報告されており比較的高頻度に認められます．軽度の腰痛のみを呈する場合が多く，通常は痛み止めや理学療法で改善します。しかし,一部の患者ではスベリ症に移行して神経症状が出現したり，腰痛が高度となるため手術的加療が検討されることもあります．